Aus dem Pathologischen Institut der Universität Göttingen.
Vorstand: Prof. Dr. Gg. B. Gruber.

# Betrachtungen über den Knochenbruch und seine Heilung an Hand von Untersuchungen von Frakturstellen am Rippenkorb

Inaugural-Dissertation
zur
Erlangung des Doktorgrades
der Medizinischen Fakultät
der Georg-August-Universität zu Göttingen
im Mai 1937

vorgelegt von

**Ernst Leiste**
aus Braunschweig.

1938

Druckerei und Verlag wissenschaftl. Werke Konrad Triltsch, Würzburg.

Dekan: Prof. Dr. B. Mueller.

Referent: Prof. Dr. Gg. B. Gruber.

Tag der mündlichen Prüfung: 10. VI. 1937.

Daß bei der Heilung von Frakturstellen am Knochen Regenerationsvorgänge im Bereich des Periostes eine Rolle spielen, ist allgemein bekannt. Darüber herrschen keine Zweifel, wenn auch vorübergehend von gewissen Autoren (Dieterich, Martin, Herzog u. a.) die Meinung vertreten worden ist, das Periost käme als Quelle neuer Knochenbildung nicht in Frage. Dagegen ist es lange Zeit umstritten gewesen, ob auch vom endostalen Gewebe aus eine Callusbildung erfolgt, d. h. ob sich das Endost an der Bildung der knöchernen Bruchschwiele beteiligt.

Es ist ferner zu fragen, ob diese Callusbildung unmittelbar Knochen auftreten läßt, oder ob dabei Knorpelstufen eine Rolle spielen. Ganz allgemein könnte weiterhin interessieren wie etwa dieser Knorpel verarbeitet würde, bzw. ob Anhaltspunkte dafür vorlägen, daß der Knorpel unmittelbar verknöchere.

Nach Untersuchungen von Schajowicz treten gerade bei Rippenbrüchen nicht so selten im Bereich der heilenden Frakturstellen falsche Gelenke oder sogar Nearthrosen auf. Dabei sind unter falschen Gelenken bindegewebige Brücken der Bruchenden, unter Nearthrosen gelenkähnliche Bildungen mit einem Gelenkspalt und einer fibrösen Gelenkkapsel verstanden.

Ich hatte die Möglichkeit an dem gut konservierten Brustkorb eines 55jährigen Mannes sechs Rippenbrüche zu untersuchen, die 45 Tage vor dem Tode erfolgt waren (S. Nr. $\frac{805}{36}$ d. P. I. Göttingen). Der Patient starb an einer Verstopfung der Lungenarterie durch einen in der Oberschenkelblutader entstandenen Blutpfropf. Dieses Untersuchungsgut veranlaßte mich, die oben gestellten Fragen zu beantworten oder doch zu ihrer Beantwortung beizusteuern. Es wird also in den nachfolgenden Zeilen zuerst eine Beschreibung der in histologischen Stufenserien untersuchten Callusstellen gegeben. Auf Grund dieser erhobenen Befunde werden dann die Fragen, die ich kurz noch einmal herausstellen will, beleuchtet.

A. Beteiligung des Periosts am Callusgewebe.

B. Beteiligung des Endosts am Callusgewebe.

C. Knorpelgewebe im Callus.

D. Pseudarthrosenbildung im Callusgebiet.

I. Die erste linke Rippe wies zwei Frakturen auf, von denen die eine 1 cm weit von der Knorpel-Knochengrenze entfernt im knöchernen Teil der Rippe erfolgt war, die zweite etwa 3 cm von der Knorpel Knochengrenze entfernt lag. Dieser letztere Bruch soll zuerst beschrieben werden. (Abb. 1).

Die Rippe ist der Längsachse nach geschnitten worden, und zwar so, daß ihr schmälerer Durchmesser im Präparat zur Geltung kommt. Es hat sich um einen vollkommen queren Durchbruch gehandelt. Von der Corticalis ist ein etwa 3 mm langes Stück rechtwinklig ins Knocheninnere hinein umgeknickt worden. Auf der konvexen Seite hat sich das eine Bruchende der Rinde über das andere etwas hinübergeschoben, mit anderen Worten, die Achsenlinien der beiden Bruchstücke gehen nicht ineinander über, die Stücke sind axial leicht verlagert.

Eine Callusbildung ist erfolgt und zwar im wesentlichen in Form einer extracorticalen Muffenbildung, die in einer Länge von etwa 15 mm und bis zu einer Dicke von 8 mm die Bruchstellen umhüllt, bzw. umklammert. Neben dieser äußeren Callusmuffe sind aber auch, jedoch in geringerem Ausmaße, endostale Knochenbälkchen im Bereich des Bruches gebildet worden. Im großen und ganzen erscheint die Bruchzone arm an Spongiosa, während in dem angrenzenden Bereiche ein gleichmäßig dichtes, squamöses Bälkenwerk, erfüllt von fettgewebsreichem Mark, vorherrscht.

Bei schwacher Lupenvergrößerung erkennt man, daß durch die äußeren Callusmassen im wesentlichen die Bruchstücke zusammengehalten werden, während die innere Callusbildung noch unvollständig ist. Reste ausgetretenen Blutes liegen im seitlichen Bereich der Konvexität der Rippe im Weichgewebe des Callus. Die Blutgefässe dieser Gegend und die des angrenzenden Markes sind sehr gut gefüllt. An der endostalen Seite der Rinde der Rippenkonvexität unmittelbar am Bruchspalt liegen stark eosingefärbte Massen, sie

zeigen keinerlei Kernfärbung. Hier handelt es sich um Knochenzerfallsmassen. — Die muffenartige periostale Callusbildung besteht aus einem im großen und ganzen spongiösen Balkenwerk, das mehr oder weniger durch Einbau von Knorpellagern ausgezeichnet ist. Diese Knorpellager treten in der Photographie des mit Haematoxylin-Eosin gefärbten Präparates als schwarze Partien hervor. Unabhängig vom Knorpel kann man gelegentlich lamellär geschichtete Bälkchen mit osteoider Randzone und mit Osteoplastenbesatz sehen. Solch neuer, lamellär apponierter Knochen ist namentlich seitlich der eigentlichen Callusbildung außen auf die Knochenreihen aufgebaut. Im Callus selbst herrscht jedoch die Bildung eines an Bindegewebsfasern reichen, z. T. auch hyalinen Knorpels vor, der in ungleichem Maße verkalkt ist. An dieses Knorpellager sind Knochenbälkchen nach Art der Apposition und mit osteoiden Randsäumen angebaut. Auch macht es oft den Eindruck, als ginge Knorpel und Knochen direkt ineinander über, ja, diese knöchernen Bildungen zeigen im Zentrum vielfach die Struktur von Knorpellagern. Wenn man in diesem Bereich bei stärkerer Vergrößerung sucht, findet man gelegentlich feine Gefäße, die als Knospen bis an diese Knorpelstöcke vordringen, und auch Stellen des Abbaus dieses Knorpels durch vielkernige Chondroklasten, erschlossene Knorpelkapseln und Reste zunächst stehengebliebener Knorpelsubstanz. Man sieht ferner, wie an dem Rand solcher Knorpelstöcke durch Osteoplasten Vorknochensubstanz schichtweise angelagert ist. Die Osteoplasten wie die Ostoklasten entstammen dem weichen, zellreichen und mit feinen Gefäßen überaus gut versorgten, nicht sehr faserreichen Gewebe zwischen den Bruchenden und um die Bruchenden herum.

Das übergeschobene Rindenstück auf der konvexen Seite der Rippe wird durch Ostoklasten in sehr deutlicher Weise abgebaut. Diese Zellen vom Typus der Köllikerschen vielkernigen Ostoklasten liegen in entsprechenden Resorptionsbuchten des von ihnen bearbeiteten Knochens.

Ein anderer Schnitt der Serie zeigt Reste des Blutergusses und zermürbtes, totes Knochengewebe nahe der Bruchstelle des konvexen Rindenmantels der Rippe, umlagert von reichlicherem Zellgut des periostalen Kambiums. Von ihm aus

sind Fibroplasten in das ertötete Gewebslager hinein vorgedrungen und suchen es zu organisieren. Um ein solches Lager, das sich an der Innenseite des konvexen Rippenmantels, also im Markbereich, befindet, hat sich, z. T. an Knochentrümmer angelagert, neuer Knochen von den Markzellen ausgehend gebildet. Dies ist also eine Aktion der endostalen Callusbildung. Hier sieht man an kleinen Knochenstückchen reichlich Ostoklasten tätig. Gelegentlich ist hier auch eine kleine Knorpelzone zwischen zwei alten Knochenscheiben entwickelt. Es ist neuer, noch ziemlich ungeordneter Knochen entstanden, der in breiteren oder zierlicheren Balken nach der gegenüberliegenden Corticalis oder an der konkaven Seite derselben im Bruchspalt gegen das Periost hin sich richtet. Die Knochenbildung erfolgt hier im wesentlichen durch Osteoplasten mit osteoidem Knochenprodukt. Die zentralen Lagen solchen Knochens sind verkalkt. Zugleich aber hat man die Spuren ostoklastischer oder vasculärer Knochenresorption an diesem neuen Bälkchenwerk sehr anschaulich vor sich. Die Wiederholung von Knochenanbau, Knochenabbau, wiederum erfolgtem, aber anders gerichteten Anbau ergibt in diesem Bereich Bilder sog. mosaikartiger Knochenstruktur. Außerdem sieht man gelegentlich im Bereich der Bruchenden sogenannte durchbohrende Kanäle, d. h. stark Blut gefüllte Gefäßzüge, die im scharfen Winkel zu der lamellären Schichtung den Knochen durchbohren. Diese Stellen lassen am alten geschichteten Knochen recht schöne Abbaubuchten (Howshipsche Lacunen) erkennen, die wiederum bedeckt sind von einer feinen, dem Gefäß annähernd parallel gerichteten Lage osteoiden Knochens mit Osteoplastenbesatz. Auch etwas breitere Abbaustraßen in der Nähe des Bruchendes quer durch den lamellierten Knochen hindurch und erfüllt von gefäßhaltigem, zellreichen Weichgewebe begegnen uns in ganz analoger Anordnung, wie der eben beschriebene durchbohrende Gefäßkanal (Volkmannscher Kanal). Bemerkenswert ist noch das winklig umgebogene, ins Mark hineingestülpte Rindenstück von der Konkavität des Rippenmantels. Die dort eingebrochenen Lamellen sind durch markähnliche Gefäßknospen abgebaut. So sind große Markbuchten entstanden, die bereits wieder einen osteoplastischen, aber anders geschichteten Wandbelag erkennen lassen, als die ursprüngliche Schichtung der Rippenrinde ge-

wesen war. Das eingewinkelte Stück ist also sowohl an der Abknickungsstelle wie auch an der Spitze einem neuen Anbau unterzogen worden. Im übrigen Markbereich der Bruchlücke treten Knochenverbindungen von Endstück zu Endstück der Frakturteile kaum in Erscheinung.

**Zusammenfassung:** Es läßt sich sagen, daß die Frakturteile hier im wesentlichen durch eine periostale Verknöcherungsmuffe zusammengehalten werden. Innerhalb dieser Muffe ist Knorpelbildung ganz unverkennbar. Es scheint auch unmittelbarer Übergang von Knorpel in Knochen vorzuliegen. Dieses wird aber nur vorgetäuscht; denn an manchen Stellen sind die Zeichen des chondroklastischen Abbaus ebenso deutlich, wie die Zeichen des appositionellen osteoplastischen Aufbaus. Der Callus wird auch vom Endost mit gebildet, aber in wesentlich geringerem Ausmaß; er scheint mehr dem Abschluß der Markhöhlen, als einer axialen Verbindung der beiden Bruchstücke zu dienen. Zwischen den Bruchstücken findet sich blutgefäß- und zellreiches, syncytiales und alveoläres Bindegewebe.

II. Der andere Bruch der ersten Rippe dient der nachfolgenden Befunderhebung. Er war in einer Entfernung von 1 cm von der Knorpel-Knochengrenze erfolgt und stellte nur eine Infraktion mit kaum nennenswerter Verschiebung der Bruchstücke dar. Die periostale Callusbildung ist im Bereich der konvexen Seite der Rippe recht gering ausgeprägt, es hat sich immerhin auch hier aus dem Periost ein teils aus osteoider Substanz, teils aus Faserknorpel bestehendes Brükkengewebe über dem Frakturspalt gebildet. Auf der konvexen Seite dieses Spaltes liegt eine Masse zerriebenen, ehemaligen Knochens. Vom Markraum aus ist sie von einem uncharakteristischen, ungeordneten Knorpelgewebe umfaßt, an das umgebildete squamöse Knochenbälkchen angelagert sind. Wesentlich mächtiger ist eine Brücke von Callusgewebe, die auf der konkaven Rippenseite den Bruch deckt und zusammenhält. Dabei findet sich nächst dem Bruchspalt eine bedeutende Bildung verkalkten, z. T. im Abbau begriffenen Knorpels, der sich teilweise als Faserknorpel repräsentiert. Seitlich und außerhalb dieses Knorpels sind unmittelbar Knochenbälkchen mit osteoiden Randsäumen und Osteoplastenbesatz angewachsen. Ein Teil dieser Knochen-

bälkchen enthält zentrale Reste von Knorpelstöcken. An der Gesamtstruktur erkennt man, daß diese Knorpelstöcke einer chondroklastischen Wirkung unterlagen, aber nicht vollständig resorbiert wurden. Auch innerhalb der beiden Rindenstrecken der Rippe sind unregelmäßige, neugebildete Knochenbälkchen zu erkennen, die sich offenbar an abgerissene Stücke der alten Struktur anlegen. Die Querverbindung der beiden Bruchstücke ist z. T. durch Vorknochen- oder Knorpelbildung hergestellt. Das Mark in dieser Zone ist zellreich und fibrös, eigentlich blutbildendes Mark fehlt hier, ist jedoch schon $^1/_2$ cm entfernt, nach dem eigentlichen Rippenknorpel hin, vorhanden, während nach der anderen Seite hin, d. h. axillar, zunächst Fettmark liegt, das dann auch durch ein blutbildendes abgelöst wird.

**Zusammenfassung:** Die Bruchenden sind bei der Fraktur nur sehr wenig gegeneinander verschoben. Die Callusbildung ist an der Innenseite der Rippe stärker erfolgt, als an der Außenseite. Eine feste Verbindung der Bruchstücke durch endostale Callusbildung läßt sich erkennen. Der periostale Callus hat ebenso wie der endostale zur Ausdifferenzierung von Knorpel und osteoplastischen Knochenlagen geführt.

III. Die zweite Rippe links (Abb. 2) ist etwa 4,5 cm von der Knorpel-Knochengrenze entfernt mit einer Verschiebung des sternalen Frakturstücks nach innen, d. h. pleurawärts, um eine Rippendicke gebrochen. Sowohl an der Innen-, wie an der Außenseite der Rippe sieht man eine Callusbrücke bis zur Mächtigkeit einer Rippendicke; dadurch sind die Rippenfragmente von einer Muffe umgeben. Im Bereich des periostalen und des endostalen Callus ist Knorpelgewebe entwickelt, und zwar jeweils so, daß die Knorpelsäulen gewissermaßen auf das Ende der Bruchstücke bzw. auf den Bruchspalt hingerichtet sind. Zum Teil ist dieser Knorpel durch die Wirkung von Chondroklasten oder durch vasculäre Resorption aufgeschlossen und abgebaut. An die Reste dieses Knorpels sind in unmittelbarem Übergang osteoplastisch entstandene Säume und Bälkchen angebaut. Solch osteoplastisch gebildetes Balkenwerk verankert auch, seitlich weit hinausgreifend, die Callusbrücke auf der Rinde der

Frakturstücke. Eine unregelmäßige, dunkle Kittlinie zeigt, daß an diesen Rindenknochen sich zuerst ostoklastische Prozesse abgespielt haben. Das Mark innerhalb des Bälkchenwerks des periostalen Callus ist faserig und reich an Zellen und Blutgefäßen.

Beide Knochenbruchstücke haben in Form eines zierlichen Balkenwerkes und unter Verwendung von abgewichenen Knochensplittern den Versuch eines Verschlusses ihres Markraums gegen den Bruchspalt gemacht. In diesem Bereich findet man auch den Versuch, vom Endost ausgehend, die beiden Bruchstücke fest und knöchern zu verbinden, und zwar ebenfalls durch ein spongiöses Bälkchenwerk. Es ist aber nur sehr dürftig und zeigt viele Unterbrechungen, sodaß im ganzen gesehen das histologische Bild im Markbereich mehr zellreiches, fibröses Mark als knöcherne Substanz erkennen läßt. Zudem schließt auf dem betrachteten Schnitt der Callus auf der konvexen Seite den Bruchspalt nicht als vollkommene Brücke ab. Allerdings geben andere Schnitte in dieser Hinsicht ein günstigeres Bild, da hier zwischen beiden Bruchstücken zügigere und vollständigere, das fibröse Gewebe stärker durchsetzende, neue Bälkenstrukturen zu finden sind.

**Zusammenfassung:** Sowohl die periostale, als auch die endostale Callusbildung zeigen reichlich Knorpelentwicklung. Dieser Knorpel ist zwischen ein spongiöses Bälkchenwerk eingeschlossen, z. T. ist er im Abbau begriffen, z. T. sind seine Reste als zentrale Stöcke in den seitlich sich anschließenden squamösen Bälkchen des Knochencallus enthalten. Die periostale Callusbildung ist auch hier viel stärker als die endostale.

IV. Die Fraktur der 3. Rippe (Abb. 3) links ist 8 cm von der Knorpel-Knochengrenze entfernt erfolgt. Sie ist auf etwa 1 cm Dicke aufgetrieben und bietet im großen und ganzen das gleiche Bild wie die zweite Rippe an der entsprechenden Bruchstelle, sodaß es nicht nötig erscheint, hier nochmals sämtliche Einzelheiten zu beschreiben. An der Außenseite der Rippe ist ein Stück der Rinde gänzlich eingedrückt. Die Stücke sind außerordentlich gegeneinander verschoben. Dort, wo sie sich berühren, liegt im Knochenmark

eine schlecht färbbare Zone nekrotisierten, zerriebenen Zellmaterials. Eine nicht vollkommen umgreifende Muffe hat auf der Außenseite der Rippe sehr viel Knorpelcallus (periostal) gerade gegenüber dem Bruchspalt entwickelt. Der außerordentlich dichte und kalkreiche Knorpel wird nach außen vom Bruchspalt durch eine breite, vasculäre Markzunge angegriffen. Nach den Seiten ist dieser Knorpelcallus mit der Rinde der Bruchstücke durch ein Bälkchenwerk jungen Knochens verbunden. Etwa 1 cm davon entfernt befindet sich in der äußeren Rinde der Rippe ein zweiter Bruchspalt. Der Callus an der Innenseite ist sehr unvollständig. Vom Bruchspalt her zieht ein fibröses Gewebe bis zur periostalen Umhüllung, es enthält hier und da Stöcke und Inseln versuchter geflechtartiger Knochenbildung, während mehr seitlich sich ein Gemisch aus bindegewebigem, knorpligen und knöchernen Callus anschließt. Äußerst gering ist die endostale Callusbildung. Auf weiteren Schnitten der Serie kommt man an Stellen der Peripherie, welche jeden zentralen Callus vermissen lassen, aber auch keine geschlossene Brückenbildung der äußeren Callusmassen zu erkennen geben. Die Bruchteile sind hier lediglich bindegewebig verbunden.

**Zusammenfassung:** Die Heilung des Rippenbruchs ist hier sehr ungleichmäßig vorgeschritten. Zwar ist die Callusmuffe einseitig geschlossen, aber unter Entwicklung sehr reichlichen Knorpelgewebes, das offenbar selbst von Abbauvorgängen angegriffen ist. Im übrigen herrscht ein bindegewebiger Callus vor, sodaß bestimmt anzunehmen ist, daß am Ort dieses Rippenbruchs die Bruchstücke sich weiterhin bei der Atmung bewegen konnten. Wir haben das Bild einer unvollkommenen Pseudarthrose vor uns.

V. Die vierte Rippe (Abb. 4) zeigt ihre Frakturstelle 9 cm von der Knorpel-Knochengrenze entfernt. Die Bruchstücke sind gegeneinander verschoben, und zwar der sternale Teil Teil gegen den axillaren um $^1/_2$ Rippenbreite nach unten und um die gesamte Rippenbreite nach außen. Gleichzeitig haben sich die Stücke ineinander geschoben und von der konkaven Seite der Corticalis liegen ein 8 mm langer und kleinere Splitter in dem Bruchspalt. Eine beträchtliche Callusbildung umklammert die Bruchenden, sie ist jedoch nicht allseitig

knöchern. Man sieht vom Periost ausgehende squamöse Bälkchenstrukturen mit Randsäumen von Osteoplasten. Ein großer Teil dieser Bälkchen trägt noch die Zeichen zentraler Knorpelstöcke. Reine Knorpelstrukturen, vielfach mit chondroklastischen Resorptionsbuchten, sind ebenfalls gegeben. An sie lehnt sich dann das knöcherne Bälkchenwerk an. An den oben beschriebenen Splittern sieht man Zeichen ostoklastischen und vasculären Abbaus, auch durchbohrende Kanäle, während andererseits ein neues, noch nicht streng lamelliertes Balkenwerk im Aufbau begriffen ist. Die endostale Callusbildung fehlt nicht, aber sie tritt gegenüber der periostalen sehr stark zurück.

Es ist zwischen den beiden Bruchstücken, wenn auch nicht als eine durchgreifende Scheibe, so doch in Form einer auf dem Schnitt als Zickzacklinie erscheinenden Verbindungszone viel gefäßreiches, jugendliches und zellreiches, da und dort gedunsenes Bindegewebe entwickelt. Man kann sich bei solcher Webung, besonders auch in Hinblick auf das Vorhandensein von Knorpelgewebe im periostalen Callus, die Möglichkeit einer gewissen wippenden Bewegung der beiden Bruchstücke gegeneinander, etwa bei der Atmung, sehr gut vorstellen. Irgendein Gelenkspalt oder eine Bildung, die darauf hinweist, ist freilich nicht ausgeprägt. Andere Schnitte der gleichen Stufenserie zeigen dasselbe Verhalten in gewisser Variation. Wesentlich ist aber dabei die endostal nicht zustande gekommene, periostal nur unvollständig ausgeprägte, knöcherne Wiederverbindung der fraglichen Bruchstücke.

**Zusammenfassung:** Der Bruch der vierten Rippe neigte in besonderem Maße zu einer Heilung durch Entstehung eines fibrösen Callus. Eine endostale Callusbrücke ist nicht zustande gekommen; der periostale Callus ist nur unvollständig gebildet und ziemlich reichlich aus Knorpelgewebe aufgebaut. Ergänzend muß noch angeführt werden, daß im Bereich des periostalen Callus eine eigentümliche Zellinfiltration einsetzte, die z. T. aus Lymphocyten und z. T. aus Leukocyten besteht. Sie ist recht locker und umgibt strotzend gefüllte Blutgefässe, wie auch kleinere Hämatome. Es scheint sich hierbei um ein entzündliches Infiltrat innerhalb der Bruchzone zu handeln. Die Ursache dieser Entzündung ist

nicht zu erkennen; es sei denn, daß die Gewebsverletzung durch die Fraktur und die fortgesetzte Bewegung der Bruchstücke bei der Atmung sie auslösten.

VI. Etwa 10 cm von der Knorpel-Knochengrenze ist der Bruch der 5. Rippe erfolgt. Eine Verschiebung der Frakturstücke hat nicht stattgefunden. Die ausgezeichnete Wiedervereinigung geschah sowohl vom Endost, als auch vom Periost aus. Gerade im Gebiet des letzteren ist reichlich Knorpelgewebe daran mitbeteiligt. Auch hier sind Spuren der Chondroklastik vorhanden. Der endostale Callus ist im wesentlichen durch ein osteoplastisch aufgebautes Bälkchenwerk gegeben. Diese Bälkchen zeigen ebenfalls da und dort zentrale Reste von Knorpelgewebe. Auch zeigt dieses Beispiel besonders deutlich, wie im Bereich der Frakturheilung die angrenzende Rinde mit abgearbeitet wird und in neuer Form als Basis zur Abstützung des endostalen Callus dient. Das Markgewebe ist sehr locker, feucht, mesenchymartig. Blutaustritte aus den stark hyperämischen, äußerst dünnwandigen, weit verzweigten Blutgefäßen innerhalb des Callus sind an umschriebener Stelle der inneren Rippenseite bzw. des Bruchgebietes reichlich vorhanden. Gelegentlich finden sich auch kleine Bezirke mit nekrotisierten, zerriebenen Massen.

**Zusammenfassung:** Sehr gute endostale und periostale, teils knöcherne, teils knorpelige Callusbildung ist vorhanden. Für Pseudarthrosenbildung liegt kein Anhaltspunkt vor.

Die Gesamtübersicht über 6 Rippenbrüche eines 33jährigen Mannes, die 43 Tage vor dem Tode zustande gekommen waren, ergaben in Hinsicht auf die eingangs genau angegebene Fragestellung folgende Befunde:

A. In jedem Fall war das Periost ausgeprägt an der Heilung des Knochenbruches beteiligt. Ja, man kann sagen, daß hier die Neubildung einer knöchernen Verbindung sehr viel wesentlicher hervortrat als im Bereich des Endostes. Zumeist handelte es sich um eine mehr oder minder kennzeichnende, muffenartige Überbrückung der Rippenbruchstelle, allerdings bei nicht ganz gleichmäßiger Länge und Dicke der Callusmuffe.

B. Demgegenüber war die endostale, knöcherne Callusbildung dürftig. Sie fehlte nie, ja an manchen Stellen hatte sie zu einer wirklichen Verbindung der Bruchstücke geführt. Aber zumeist diente sie in bedeutenderem Maße der Vorbereitung eines Markabschlusses gegen den ehemaligen Bruchspalt als einer Skelettbrücke zwischen den Bruchenden. Nicht als ob der Bruchspalt weiterhin geklafft hätte! Es zog sich vielmehr ein jugendliches, offenbar sehr weiches, vulnerables, an Blutgefäßen sehr reiches Mesenchymgewebe zwischen den Bruchstücken hin: ein fibröses verbindendes Gewebe also, das dem jugendlichen fibrösen Markgewebe gleichkam und vielfach, zum mindesten einseitig, über den Bruchspalt hinaus bis in den Bereich des periostalen Brükkencallus reichte.

C. In allen Zonen des periostalen Callus war, z. T. sehr reichlich, Knorpelgewebe entwickelt worden. Es handelte sich ganz bestimmt nicht um eine Verknorpelung aus der Rippe heraus, etwa aus einem Gewebsanteil des knorpeligen Rippenabschnittes, oder aus liegengebliebenen Knorpelresten in der Rippendiaphyse, sondern um ein aus einer Funktion des Periosts entstandenes Knorpelgewebe in seinem Neubildungsgebiet. Daß dieser Knorpel weitgehend der Resorption anheim fiel, zeigten gitterige Reste seiner Art mit Chondroklasten in der Tiefe von Abbaubuchten. Solche Reste dienten weiterhin als Anbaustöcke für osteoiden, lamellären Knochen mit osteoplastischem Zellbesatz. Derartiges neues Bälkchenwerk von Knochenspangen mit knorpeligen Zentren unterlag andererseits wieder ostoklastischem Aufschluß und Umbau. Zwingende Anhaltspunkte dafür, daß der Knorpel ohne vorherige Resorption kurzerhand in Knochen metaplastisch überginge, sind nicht erwiesen worden. — Es sind also Resorptionsvorgänge vielfach gesehen worden, u. a. auch sehr schöne Beispiele für vasculäre Knochenzerstörung mit Bildung ausgeprägter Volkmannscher Kanälchen (perforierende Kanälchen), und zwar meist im Bereich der Enden oder abgebrochener Scherben der alten Corticalis der Rippenbruchstücke.

D. Eine eigentlich echte Gelenkbildung im Bereich der Brücke war nirgends zu erweisen. Eine ganz reine Pseudar-

throsenbildung im Sinn völlig unbehinderter, fibröser Verbindung der Bruchenden war ebenfalls nicht vorhanden; wohl aber eine so weitgehende mesenchymale, neue Aneinanderfügung der Fragmente, daß die excentrische, periostale, knöcherne Callusbrücke, die außerdem entwickelt war, kaum zu einer Festigung jener Frakturstellen ausgereicht haben kann. Das läßt sich verstehen, da bei der Atmung die Rippen sich ständig rhythmisch gegeneinander verschoben. Hyperämie solcher bewegten Stellen einerseits, kleine Hämatome und Nekrosen andererseits, gelegentlich auch milde entzündliche Infiltration beweisen die Unruhe und damit dauernde Benachteiligung solcher Stellen gegenüber dem natürlichen Heilungsvorgang am gebrochenen Knochen. Daß schließlich solche Stellen zum locus minoris resistentiae für die Entwicklung von Callusabscessen werden können wenn der Träger der Fraktur sonstwie einer infektiösen Noxe ausgesetzt ist, wissen wir allgemein. Für den Rippenbruch im besonderen hat dieses vor einiger Zeit Schajowicz am Beispiel eines verstorbenen Alkoholikers gezeigt. Von einer otitis media ausgehend war es über die Bakteriämie zur Metastasierung in den Bruchstellen gekommen. Der gleiche Untersucher hat in Erdheims Institut echte Gelenkbildungen im Bereich heilender Rippenbrüche festgestellt. Dies ist gewiß nicht zu verwundern, wenn man die oben mitgeteilten Befunde meiner Untersuchung genau überlegt. Aus den nekrotischen Herden im Zwischengebiet der beiden Bruchenden können infolge Aufsaugung des autolysierten Gutes bei fortgesetzter Bewegung der mangelhaft verklammerten Rippenstücke Spalträume werden, die einem Gelenkspalt gleichkommen. Es wird sich wahrscheinlich nur um die Gunst und Ungunst der Lage der Rippenbrüche handeln, ob sie genügend Ruhe für die knöcherne Wiedervereinigung finden. Als ungünstiges Moment für die Heilung mag ein Umstand hinzukommen, der im Fall meines Untersuchungsgutes eine Rolle spielte: Es handelte sich um einen schwächlichen Mann mit an und für sich sehr dürftigen Rippen und reich entwickeltem Markgewebe. Auch in seinem übrigen Körperbau zeigte er einen asthenischen Habitus. Er besaß schlaffe Bauchdecken. Es läßt sich denken, daß solche Menschen eine gewisse Bereitschaft für unvoll-

ständige und fibröse Narbenbildung dort zeigen, wo man eine kräftige Knochenentwicklung erwarten sollte.

Ganz allgemein kann gesagt werden, daß die von einigen Autoren gemachte Annahme, die Heilung von Knochenbrüchen wäre lediglich eine Reaktion des Periostes, irrig ist. Abgesehen vom Anblick entsprechender mikroskopischer Schnitte einschlägiger Fälle, bestärkt uns schon die Überlegung, daß Periost und Endost aus demselben Mutterboden stammen, in dem Sinn, daß beiden Anteilen bei der nötigen Voraussetzung die Möglichkeit neuer Knochenbildung gegeben ist.



Abb. 1.

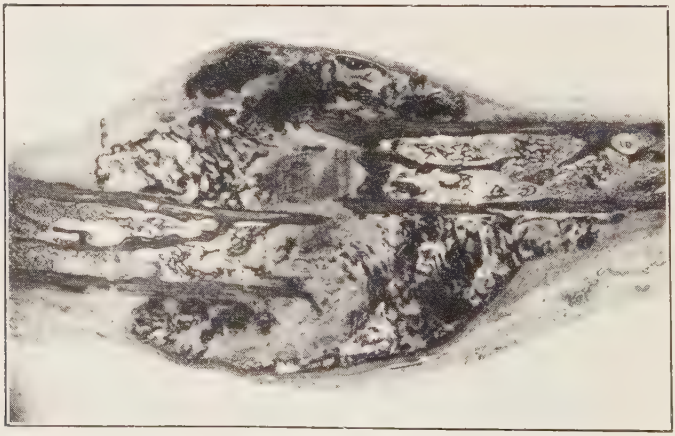

Abb. 2.

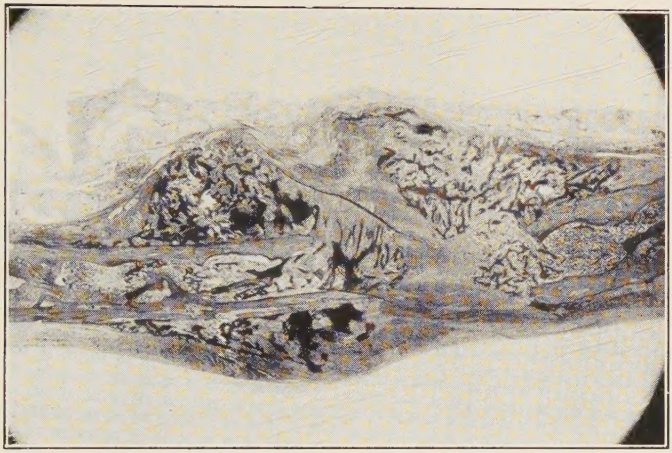

Abb. 3.

Abb. 4.

## LITERATURANGABEN.


Asada, T., Über die Histogenese und die Ossifikation des Callus. Arch. klin. Chir. 147, 1927.

Bier, A., Über die Knochenregeneration, über Pseudarthrosen und über Knochentransplantate. Arch. klin. Chir. 127, 1923.

Bruns, Die Lehre von den Knochenbrüchen. Deutsche Chirurgie. 1886. Lfg. 27.

Burchhardt, Knochenregeneration. Bruns' Beitr. 137.

Dieterich, Die Histogenese des Callus. Arch. klin. Chir. 141, 1926.

Herzog, Über die Bedeutung der Gefäßwandzellen in der Pathologie. Klin. Wschr. 684, 1923.

Kaufmann, E., Lehrbuch der spez. pathol. Anatomie. Bd. 1, 1922.

Lexer, E. W., Über den zeitlichen Ablauf der Heilvorgänge am Knochenbruch. Bruns' Beitr. 159, 1934.

Martin, Über experimentelle Pseudarthrosenbildung und die Bedeutung von Periost und Mark. Arch. klin. Chir. 114, 1920.

Schajowicz, F., Über Vereiterung und nearthrotische Heilung von Knochenbrüchen. Arch. orthop. Chir. 36, 1935.

## Lebenslauf.

Am 7. März 1910 wurde ich, Ernst Karl Otto Leiste in Braunschweig als Sohn des Hotelbesitzers Louis Leiste geboren. Nach Erlangung des Reifezeugnisses der Städtischen Oberrealschule in Wolfenbüttel studierte ich von Ostern 1930 bis Ostern 1932 in Braunschweig Mathematik, Physik und Chemie. Nach dem Studienwechsel bestand ich Ostern 1934 in Göttingen meine ärztliche Vorprüfung. Nach dem klinischen Studium in München, Kiel und Göttingen beendete ich im Dezember 1936 mein ärztliches Staatsexamen. Seitdem bin ich im Pathologischen Institut Göttingen als Medizinalpraktikant tätig.